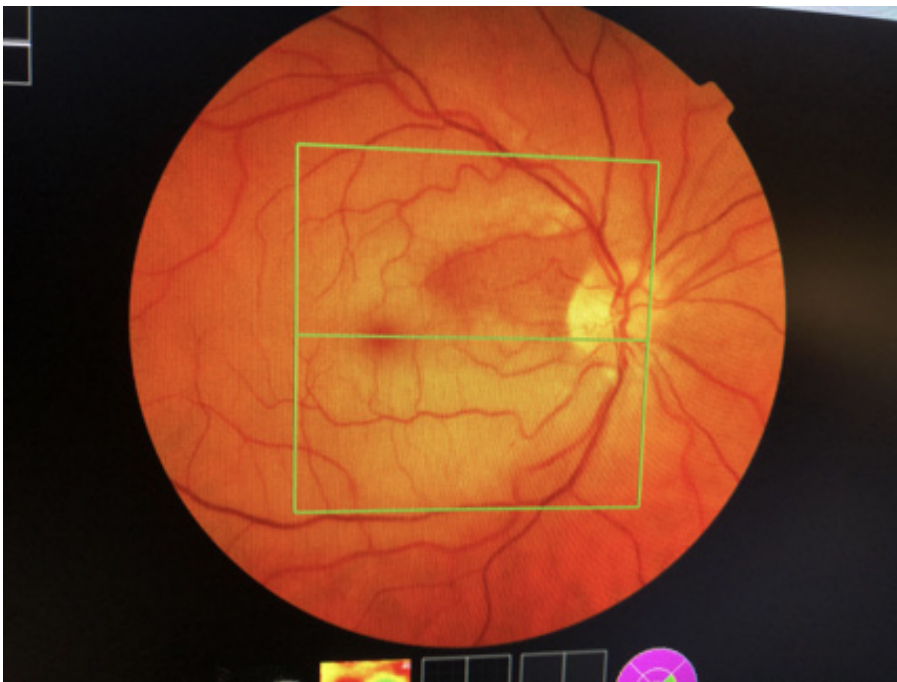




Les occlusions vasculaires rétiniennes sont des pathologies fréquentes de l'adulte, responsables le plus souvent d'une importante baisse d'acuité visuelle unilatérale.

Elles peuvent être d'origine artérielle ou veineuse. Ce phénomène peut être la résultante d'une maladie vasculaire générale (athérosclérose, hypertension artérielle, diabète, ...).

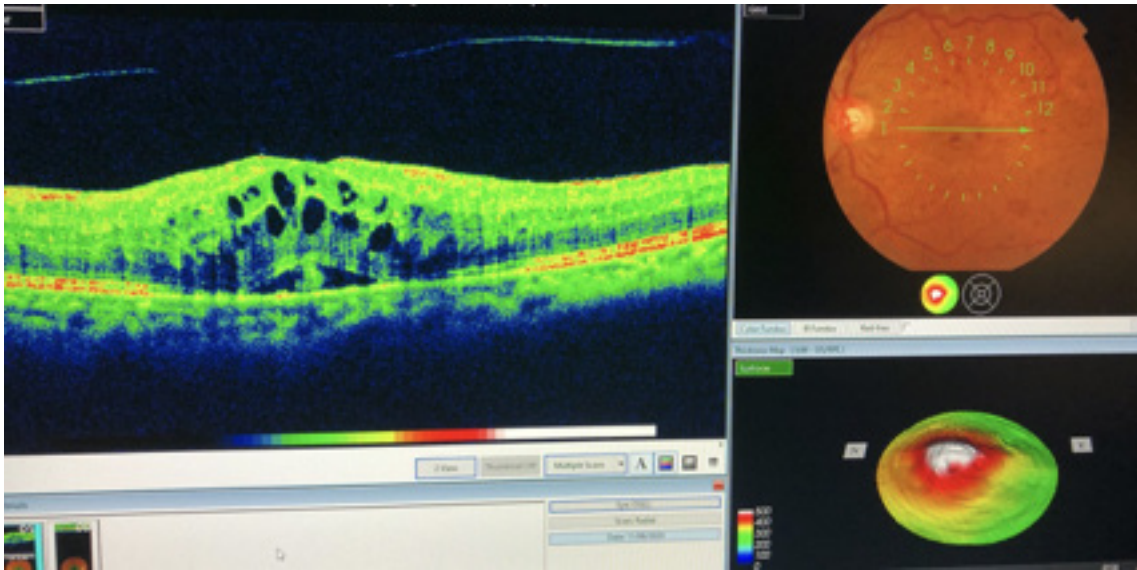
L'occlusion vasculaire artérielle est causée le plus souvent par un embole rétinien. Un bilan cardiovasculaire en urgence est nécessaire car le patient est à haut risque d'accident vasculaire cérébral.



L'occlusion veineuse peut-être totale ou de branche.

Elle peut être œdémateuse et traitée par IVT.

Elle peut être ischémique, c'est-à-dire que les vaisseaux sont complètement bouchés. Le traitement consiste alors en IVT et photocoagulation par laser Argon.



Thrombose veineuse avec œdème maculaire

