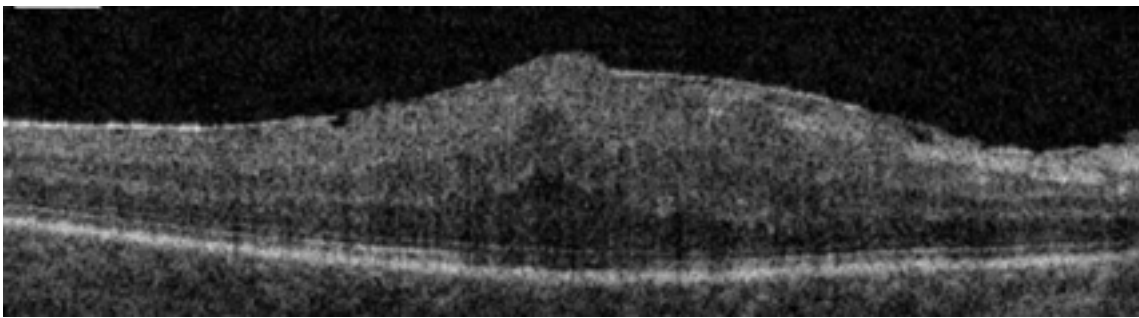


Le syndrome de traction vitréomaculaire et le trou maculaire

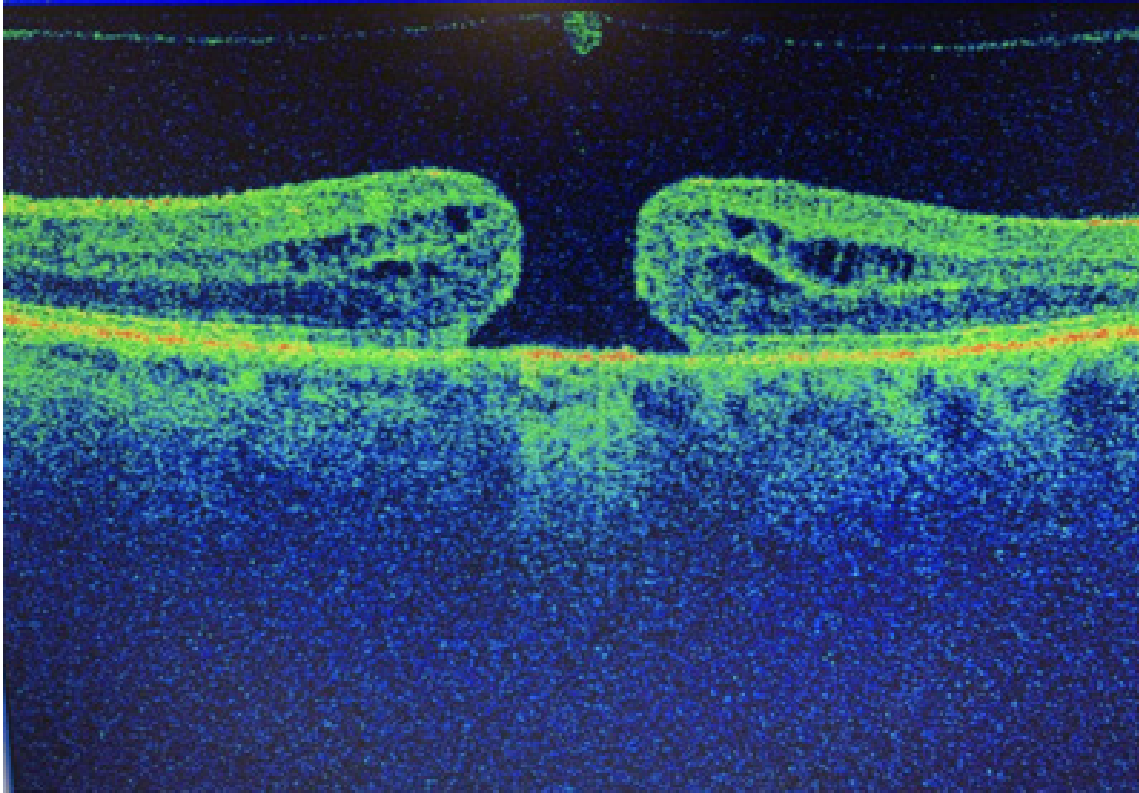


Il s'agit d'anomalies qui se forment au niveau de la macula et en général provoquent des déformations des images ou de petites « taches » dans la vision centrale.

Ce type d'anomalie, contrairement à la DMLA, peut être traité par une chirurgie.



Membrane épi-rétinienne



Trou maculaire complet avec œdème des bords